ELSEVIER MASSON

Disponible en ligne sur
SciVerse ScienceDirect
www.sciencedirect.com

Elsevier Masson France
EM|consulte
www.em-consulte.com

Annales de Cardiologie et d'Ang iologie 60 (2011) 366–372

Annales de cardiologie et d'angéiologie

Mise au point

Quels foramens ovales perm ables faut-il fermer et comment ?

Which patent foramen ovale needs to be closed, and how?

C. Brasselet*, S. Duval

Service de cardiologie, polyclinique de Courlancy, 38, rue de Courlancy, 51100 Reims, France

Disponible sur Internet le 12 octobre 2011

R sum

Le foramen ovale est un orifice ovalaire situ au niveau du septum interauriculaire. Cet orifice qui se ferme normalement la naissance, reste perm able chez environ 30 % des adultes. Il est associ la survenue possible d' v nements cliniques pouvant faire poser la question de la fermeture de ce foramen. Sa correction par voie veineuse transcutan e a t valu e dans quatre indications : la pr vention secondaire des accidents vasculaires c r braux et/ou des accidents isch miques transitoires, la pr vention secondaire des accidents de d compression en plong e sous-marine, le traitement de la migraine et le syndrome de platypn e-orthod oxie. Sa fermeture sous le double contr le des rayons X et ch ographique est relativement simple et utilise diff rentes proth ses fabriqu es par l'industrie. Cependant, l'indication de fermeture percutan e face ces diagnostics est compliqu e par la suspension actuelle des recommandations de la Haute Autorit de sant concernant l'indication d'un accident vasculaire c r bral (AVC).
© 2011 Publié par Elsevier Masson SAS.

Mots cl s : Foramen ovale perm able ; Accident vasculaire c r bral ; Fermeture percutan e

Abstract

Patent Foramen Ovale (PFO) is a normal fetal communication between right and left atria that persists after birth by about 30% in adults. It is discussed to be associated to potential clinical events, asking rational of such closure. Its correction throughout venous access can be attempted on four different indications: (1) secondary prevention of stroke or transient ischemic attack, (2) decompression illness, (3) migraine with aura, and (4) platypnea-orthodeoxia. The PFO closure procedure implies the double control of X-rays and ultrasound, and is relatively simple to perform, using various prostheses. In France, the place of percutaneous closure procedure is nowadays unclear since the *Haute Autorit de sant* currently suspended recommendations about the management after stroke.
© 2011 Published by Elsevier Masson SAS.

Keywords: Patent foramen ovale; Percutaneous closure

1. G n ralit s

Un foramen ovale perm able (FOP) est une communication fœtale normale, situ e entre l'oreillette droite et l'oreillette gauche, et persistant au-del de la naissance. Parfois associ , l'an vrysme du septum-auriculaire correspond une d formation de la cloison interauriculaire qui bombe habituellement en systole vers l'oreillette droite. Sa d finition reste impr cise, car variable entre les quipes, comme une excursion par rapport au plan du septum interauriculaire d'au moins 10, voire 15 mm. L'association la plus « dangereuse » est la combinaison an vrisme et FOP.

Un FOP concerne de 20 34 % de la population, avec une pr valence d croissant avec l' ge [1]. Dans une grande majorit de cas, un FOP est totalement innocent. l'inverse, certaines conditions h modynamiques induisant un gradient de pression droit–gauche peuvent favoriser la r ouverture d'un FOP et permettre ainsi le passage de sang, comportant ventuellement des micro ou macro thrombi, depuis le syst me veineux vers le syst me art riel. Ce processus explique le m canisme des embols paradoxaux [2,3].

De nombreuses situations cliniques sont rattach es l'existence d'un FOP, dont les accidents emboliques c r -

* Auteur correspondant.
Adresse e-mail : camille.brasselet@orange.fr (C. Brasselet).

0003-3928/$ – see front matter © 2011 Publié par Elsevier Masson SAS.
doi:10.1016/j.ancard.2011.09.003

braux dits idiopathiques, les accidents art riels emboliques non c r braux, les migraines accompagn es d'aura, les accidents de d compressions et les hypoxies r fractaires parmi lesquelles le syndrome de platypn e-orthod oxie.

Bien que la litt rature n'apporte pas la preuve irr futable de l'int r t de la fermeture des FOP au travers d' tudes contr l es ou randomis es, le nombre de syst mes d di s la fermeture des FOP va croissant pour une proc dure qui est la plus fr quente des corrections percutan es d'anomalies structurales cardiaques chez l'adulte. Ainsi, en Grande-Bretagne, le nombre de proc - dures r alis es a augment de 10 % entre 2007 et 2008 [4].

2. Indications de fermeture des foramens ovales perm ables

2.1. Accidents vasculaires c r braux idiopathiques

Les accidents vasculaires c r braux (AVC) idiopathiques sont les v nements cliniques les plus « solidement » rattach s l'existence d'un FOP [5–9]. Le concept d'AVC idiopathique a t d fini pour le *Stroke Data Bank* par le *National Institute of Neurological and Communicative Disorders and Stroke* [10]. Il rassemble ainsi tous les AVC sans cause exhaustivement identifi e comme les ath romes carotidiens et/ou aortiques, les dissections carotidiennes, la fibrillation auriculaire, les h morragies intrac r brales et les l sions intraparenchymateuses [8,9]. Ainsi, pr s de 40 % des AVC sont tiquet s « idiopathiques ».

Le concept d'accident embolique paradoxal a t employ pour la premi re fois en 1881 [11]. Il consiste, au travers d'un FOP, au passage suppos de thrombus depuis la circulation veineuse vers la circulation art rielle l'occasion d'un shunt droit–gauche. Ainsi, l'occasion d'une modification du r gime h modynamique, certains FOP autorisent le passage de thrombus de gros calibres apr s la r ouverture. Cramer et al. rapportent les liens entre thrombose veineuse document e en angio-IRM et AVC. Ainsi, l'incidence de thromboses veineuses p riph riques est significativement plus importante lors d'AVC idiopathiques que lors d'AVC ayant une cause « classique » reconnue (20 % versus 4 % ; $p < 0{,}03$) ; de la m me façon, l'incidence de d couverte d'un FOP lors du bilan tiologique est significativement plus importante en cas d'AVC idiopathique que d'AVC cause « classique » retrouv e (59 % versus 19 % ; $p < 0{,}001$) [12]. M me si l'association de ces incidences n'apporte pas la preuve indubitable du lien de causalit entre FOP et AVC, la r p tition des cas cliniques apporte des arguments pour une possible interrelation [2,3,13].

Des explications alternatives existent entre la d couverte d'un PFO et la survenue d'accidents c r braux. Une des explications relie les FOP avec les an vrismes du septum interauriculaire (ASIA) avec comme cons quence une physiologie rh ologique de l'oreillette gauche proche de celle de la fibrillation atriale, impliquant ainsi un ralentissement des flux circulatoires et un aspect de contraste spontan en chocardiographie. La fermeture de ces FOP s'accompagne d'une am lioration de la rh ologie auriculaire. La mobilit exag r e des ASIA est pr f rentiellement associ e de « larges » FOP capables d'ouverture importante et sont ainsi possiblement les marqueurs de l'importance des FOP [14]. La comparaison des accidents emboliques c r braux ayant un processus physiopathologique d fini et ceux consid r s l'issue du bilan comme idiopathiques montre une sur-repr sentation des FOP (*odds ratio* : 3,16 ; 95 % IC 2,30–4,35), des ASIA (*odds ratio* : 3,65 ; 95 % IC 1,34–9,97) ou l'association des deux (*odds ratio* : 23,26 ; 95 % IC 5,24–103,20), et ce, quel que soit l' ge des patients [8,9].

N anmoins, toutes les tudes ne relient pas la pr sence d'un FOP la survenue d'un accident c r bral embolique. L' tude PICSS, par exemple, n'apporte pas d'arguments pour une relation entre AVC et FOP, ou la taille du shunt associ au FOP [15].

La premi re s rie rapport e de patients ayant b n fici d'une fermeture percutan e de FOP pour embolie paradoxale date de 1992. Elle concernait 36 patients avec un suivi moyen de 8,4 mois, sans r cidive embolique [16]. Les premi res tudes s'attachaient plus d montrer la faisabilit de la technique qu' en d montrer l'efficacit . Khairy et al. reprenant toutes ces s ries a tent de montrer l'int r t de cette fermeture et rapporte, propos de populations tr s, voire trop h t rog ne pour produire des conclusions affirmatives, un taux de r cidive un an d'AVC apr s fermeture de 0 4,9 % (1355 patients propos de dix tudes) rapprocher de 3,8 12 % apr s traitement m dical (895 patients propos de six tudes) [17]. Cependant, l'h t rog n it des populations tudi es impose des r serves vis- -vis d'une sup riorit d montr du traitement interventionnel sur le traitement m dical [17]. Windecker reste le premier avoir rapport des arguments forts en faveur de la fermeture des FOP. Il rapporte l' volution 6,5 ans de deux populations de patients ($n = 150 \times 2$), trait es m dicalement ou par fermeture interventionnelle, dans les suites d'un AVC ou d'un accident isch mique transitoire, la discr tion du cardiologue traitant. Les diff rents facteurs de risque sont galement r partis entre les deux populations. Les patients trait s par fermeture interventionnelle sont ceux ayant une incidence plus lev e d'accidents emboliques (risque relatif : 1,68 ; $p = 0{,}03$) et un shunt droit–gauche plus important ($p < 0{,}001$). Le suivi quatre ans est en faveur du traitement interventionnel sur trois arguments. Le premier est bas sur une r duction du crit re combin primaire (d c s, AVC, accident isch mique transitoire) qui est la porte de la significativit statistique (8,5 % versus 24,3 % ; $p = 0{,}05$). Le second concerne le sous-groupe des patients ayant eu une occlusion compl te de leur FOP (81 %), qui ont une r duction significative du risque de r cidive d'AVC ou d'accident isch mique transitoire (6,5 % versus 22,2 % ; $p = 0{,}04$). Enfin, le troisi me concerne les patients ayant eu plus d'un pisode embolique c r bral avant l'inclusion et qui b n ficient d'une fermeture percutan e avec une r duction statistiquement significative du risque de r cidive d'AVC ou d'accident isch mique transitoire (7,3 % versus 33,2 %, $p = 0{,}01$). [18].

Par la suite, d'autres tudes dont la plus importante, CLOSURE I, ont randomis entre fermeture percutan e et traitement m dical diff rentes cohortes de patients ayant pr sent un AVC idiopathique associ la d couverte d'un FOP. CLOSURE I est une tude randomis e, multicentrique et contr l e, comparant la fermeture d'un FOP avec le syst me STARFlex™

au traitement m dical. Avec un taux de fermeture effective satisfaisant six mois (86,1 %), aucune diff rence significative n'appara t entre les deux groupes, ni pour le crit re primaire combin (incidence deux ans des AVC ou accidents isch - miques transitoire – toute cause de mortalit dans les 30 premiers jours – mortalit d'origine neurologique entre le 31e jour et deux ans), ni pour l'incidence d'AVC ou d'accident isch - mique transitoire. Point important, l'incidence sup rieure ce qui en tait attendu d'acc s de fibrillation auriculaire dans le groupe trait par fermeture interventionnelle (5,7 % versus 0,7 %, $p > 0{,}01$) peut avoir contribu un exc s d'accident embolique dans ce sous-groupe. Les auteurs rapportent aussi comme une explication possible cet chec, la dur e de suivi de deux ans qui peut tre trop courte, mais aussi le caract re « impr cis » du diagnostic d'accident isch mique transitoire. [19].

En France, l' tude CLOSE initi e sous l'impulsion du Pr J.-L. MAS et sponsoris e par l'AP–HP vise inclure, compter de 2008 et pour une dur e de cinq ans, 900 patients qui sont randomis s entre un traitement m dical par AVK (INR dans une fourchette comprise entre 2 et 3), par anti-agr gants plaquettaires ou par fermeture accompagn e d'un traitement anti-agr gant plaquettaire prolong . Aux tats-Unis, deux autres tudes sont en cours. L' tude PC-Trial a termin les inclusions de 425 patients qui seront suivis pendant cinq ans. L' tude RESPECT-Trial est encore en cours d'inclusion avec un suivi de huit ans.

Ces diff rentes tudes permettront d'apporter un clairage sur les zones d'ombres persistantes vis- -vis de l'int r t, ou non, de la fermeture des FOP dans les situations d'AVC idiopathiques. Ainsi, si CLOSURE I semblait orienter le choix vers la fermeture des FOP dans ces situations cliniques, ces tudes apporteront des arguments pertinents sur le devenir long terme de ces patients.

En France, l'indication de fermeture de FOP sur l'indication AVC avait reçu un avis favorable de la Haute Autorit de sant , avec cependant les pond rations li es l'incertitude de l'int r t de la technique. Cependant, suivant la logique actuelle de suspension d'un certain nombre de recommandations mises, la prise en charge interventionnelle d finie dans la recommandation « Pr vention vasculaire apr s un infarctus c r bral ou un accident isch mique transitoire » datant de mars 2008 est « suspendue dans l'attente de son actualisation » positionnant d sormais difficilement cet acte qui avait plus besoin de clarification que de majoration des incertitudes

2.2. Accidents art riels emboliques

l'identique des accidents c r braux, la litt rature rapporte des cas d'accidents emboliques paradoxaux destination digestive ou des membres inf rieurs. N anmoins, consid rant l'anatomie de l'arc aortique et l'extr me sensibilit du cerveau la souffrance isch mique, la plupart des manifestations cliniques li es un accident embolique paradoxal reste celles d'un AVC ou un accident isch mique transitoire. Dans ces situations, les preuves factuelles de l'int r t de la fermeture d'un FOP sont trop pauvres et les choix th rapeutiques sont port s au cas par cas [2,3,12,20,21].

2.3. Accidents de d compression

La plupart des situations conduisant un accident de d compression concerne les plongeurs sous marins, m me si certains cas ont t rapport s chez des pilotes en haute altitude ou des astronautes. Pour les plongeurs respirant un m lange d'oxyg ne et d'azote, le passage rapide d'une ambiance de haute basse pression entra ne la formation de bulles d'azote au sein des diff rents tissus, bulles collect es par le syst me veineux. Une remont e adapt e laisse la possibilit ces bulles d'azote d' tre limin es par diffusion au travers de la barri re pulmonaire. l'inverse, une remont e rapide sature la capacit de la barri re alv olo-capillaire pulmonaire et entra ne le passage de bulles dans le r seau art riel avec coalescence des bulles, constituant ainsi des bulles de gros calibres, responsable d'occlusions art rielles. En cas de shunt droit–gauche, le filtre pulmonaire est court-circuit [22]. La pr sence d'un FOP large est rapport e dans certains cas d'accidents de d compression [23]. G n ralement, ces accidents sont plus en rapport avec un shunt droit–gauche [24,25]. Wilmshurst rapporte la comparaison de 100 plongeurs ayant fait l'exp rience d'un accident de d compression 123 sujets t moins. Un shunt large ou moyen est retrouv chez 52 % des plongeurs contre 12,2 % des sujets t moins lors d'une manœuvre de Valsalva [26].

D'autres auteurs corr lent l'importance et la dur e de l'accident de d compression la taille du FOP [27]. Le premier cas rapport de fermeture percutan e d'un FOP pour accident de d compression date de 1996 [28].

Si un FOP est retrouv chez un plongeur ayant souffert d'un accident de d compression comme cause pertinente de cet accident, sa fermeture doit tre envisag e. D'autres solutions existent comme l'interdiction de la plong e ( ) ou la modification de la proc dure de remont e pour limiter le risque de nouvel accident. Cependant, aucun registre ou tude ne permet de d finir une conduite tenir pr cise dans cette typologie de patients.

En France, en juillet 2006, la Haute Autorit de sant avait rendu un avis d favorable pour la fermeture des FOP face l'indication « accident de d compression ».

2.4. Migraines accompagn es

Une migraine concerne pr s de 13 % de la population g e de 20 64 ans. Dans plus d'un tiers des cas, ces migraines sont pr - c d es d'aura. Sur le plan pid miologique, une superposition des incidences de migraines accompagn es et de FOP a t rapport e [29]. L'hypoth se que le d faut du filtre pulmonaire pour certaines substances sanguines cheminant au travers du FOP en direction du cerveau a t formul e.

Cependant, le m canisme physiopathologique des migraines reste incompl tement lucid et la th orie du franchissement reste non prouv e. Simplement, certains patients migraineux ayant b n fici d'une fermeture de leurs FOP pour une autre indication rapportent une am lioration de leur symptomatologie migraineuse, tout comme certains placebos peuvent le faire [30,31]. Dans la situation d di e du traitement interventionnel d'un FOP pour une indication de migraine, l' tude Migraine Intervention with STARFlex Technology (MIST) n'a

pas apport la preuve de l'int r t de la fermeture pour limiter la fr quence des crises de migraine [32].

L' chec est rapport la s v rit de la situation migraineuse pr alable la fermeture hypoth quant ainsi la possibilit du suc- c s d'un traitement radical, mais galement la limitation de la ma trise des m canismes menant la crise migraineuse. De plus, l'exclusion dans MIST patients ayant attir l'attention vers un possible int r t de la fermeture (c'est- -dire les patients ayant fait un AVC, c'est- -dire ceux ayant a priori le plus tir b n fice de cette fermeture pour la r duction des crises migraineuses) induit un biais potentiel.

Ainsi, l'interrelation entre FOP et migraine reste tr s d battue. L'indication de fermeture ne peut tre, dans ce cas, retenue que par un neurologue ind pendant en cas d' chec r p t de diff rents traitements et pour des migraines tr s invalidantes, en ayant bien insist sur l'absence de preuve scientifique irr futable de l'int r t d'une telle fermeture.

En France, la Haute Autorit de sant avait mis un avis d favorable en juillet 2006 pour la fermeture percutan e des FOP dans l'indication « migraine » face aux r sultats de l' tude MIST.

2.5. *Syndrome de platypn e-orthod oxie*

Le syndrome de platypn e-orthod oxie associe une dyspn e une d saturation art rielle aggrav e en orthostatisme et qui s'am liore en d cubitus. Initialement consid r comme une raret intellectuelle, il semble que sa fr quence ne soit pas exceptionnelle, pour peu qu'il soit recherch . Le diagnostic repose sur la mesure d'une saturation normale en d cubitus qui chute consid rablement en orthostatisme, chez des patients peu sensibles l'inhalation de fortes concentrations d'oxyg ne. L' chocardiographie de contraste affirme le shunt droite–gauche au travers d'un FOP lorsque celui-ci en est responsable.

La mauvaise tol rance du syndrome de platypn e-orthod oxie justifie un geste interventionnel de fermeture, avec des r sultats en g n ral tr s spectaculaires [33]. En France, la Haute Autorit de sant avait rendu un avis favorable en juillet 2005 pour la fermeture des FOP dans l'indication « platypn e-orthod oxie », avis non suspendu actuellement.

3. Modalit s de fermeture des foramens ovales perm ables

La fermeture percutan e d'un FOP peut ais ment tre r ali- s e en salle de cath t risme cardiaque conventionnelle sous le contr le des rayons X.

L'apport d'un compl ment de guidage chographique, qu'il soit intracavitaire ou plus classiquement transœsophagien, est tellement pr cieux au cardiologue interventionnel au prix d'un d sagr ment tr s l g rement major chez un patient souvent s dat pour cette proc dure, qu'il doit tre vivement recommand . Certes, de bons r sultats de fermeture sont rapport s sous simple guidage radiographique, mais, a contrario, de tristes accidents auraient aussi probablement pu tre vit s gr ce la dualit des images en rayons X et chographiques, mais aussi l'interaction du cardiologue interventionnel avec son coll gue chographiste [34].

L'abord vasculaire d'une veine f morale permet de monter et de franchir le FOP gr ce une sonde, souvent *multipurpose* (Fig. 1). La proc dure est men e sous h parinoth rapie (50–100 UI/kg, selon les quipes). Un guide *0,035 inch* de 260 cm est positionn via le FOP dans une veine pulmonaire.

Certains op rateurs recommandent la mesure au ballon de la taille du FOP au risque d'en agrandir l'orifice. Un bon *monitoring* chographique per-proc dure apporte, selon notre exp rience, des informations suffisamment pertinentes concernant le FOP fermer pour faire « l' conomie » de l'usage d'un ballon.

Une fois le mat riel d'occlusion d finit, son introducteur est positionn dans l'oreillette gauche sur le guide *0,035 inch*. La proth se est avanc e, puis ouverte dans l'oreillette gauche sous le double contr le des rayons X et chocardiographique.

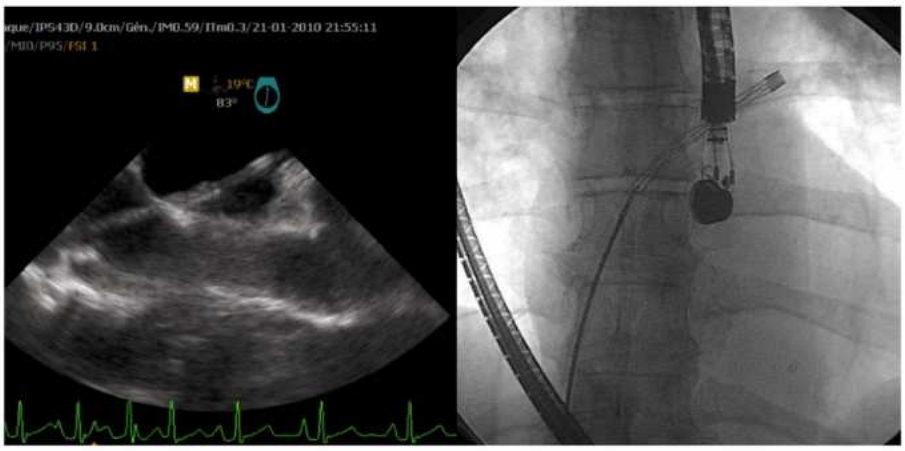

Fig. 1. Positionnement du cath ter dans l'oreillette gauche via le franchissement du foramen ovale perm able (FOP) en chographie transœsophagienne (A) et sous contr le des rayons X (B).

Tableau 1
Diff rentes proth ses disponibles pour la fermeture des foramen ovale perm able (FOP).

Proth ses	Principe et dimensions
AMPLATZER® PFO occluder AGA Medical, Plymouth, MN, tats-Unis	Double disque de nitinol autoexpansible comportant un patch de polyester Tailles: 18–25–30–35 mm Occlusion compl te: 91 % 6 mois 92 % 26 mois
STARFlex® NMT Medical, Boston, MA, tats-Unis	Syst me autocentr avec une structure en MP35N, des ressorts en nitinol et des couches de polyester Tailles: 23–28–33 mm Occlusion compl te: 74,3 % postlargage
BioSTAR® NMT Medical, Boston, MA, tats-Unis	Successeur du STARFlex® Syst me autocentr avec une structure en MP35N, des ressorts en nitinol et des couches de collag ne d'origine porcine Tailles: 23–28–33 mm Occlusion compl te: 76,3 % 96 % 6 mois
HELEX® Gore Medical, Flagstaff, AZ, tats-Unis	Cadre h lico dal en h lice avec couverture en PTFE, syst me conformable mais non autocentr Tailles: 15–20–25–30–35 mm Occlusion compl te: 95,6 % 3 mois 90 % 21 mois
Premere® PFO occluder St Jude Medical, St Paul, MN, tats-Unis	Ancres de nitinol attach es par une structure en polyester autorisant le traitement des longs et courts tunnels avec une couverture en polyester du c t droit; syst me non autocentr Tailles: 20–25 mm Occlusion compl te: 86 % 90,7 % 6 mois
INTRASEPT™ Cardia, Eagan, MN, tats-Unis	Structure de double ombrelle en nitinol articul e au centre avec couverture en alcool polyvinyle Tailles: 20–25–30–35 mm Occlusion compl te: 87 % 6 mois 93 % 26 mois
Occlutech Figulla® PFO Occluder Occlutech®, Helsingborg, Sweden	Double disque de nitinol autoexpansible en maille avec un treillis m tallique simple sur le versant atrial gauche Tailles: 18–25–30–35 mm Occlusion compl te: 88,8 % 2 mois

PTFE: polyt trafluoro thyl ne.

Diff rentes proth ses sont disponibles pour la fermeture d'un FOP (Tableau 1). Elle est ensuite appliqu e contre le septum interauriculaire, puis sa partie « droite » est d ploy e au contact du septum interauriculaire dans l'oreillette droite (Fig. 2).

La manœuvre de Minnesota, qui consiste secouer la proth se en position avant son largage, permet de s'assurer en rayons X et en chographie de son bon positionnement via sa bonne tenue sur le septum interauriculaire (Fig. 3). Tout au long de la proc dure, le mat riel doit tre « flush » pour liminer tout risque d'embolisation gazeuse et/ou fibrino-cruorique.

Une fois convaincu de sa bonne position, le cardiologue interventionnel lib re la proth se (Fig. 4).

La suite concerne l'h mostase f morale par compression manuelle et la prescription d'une bith rapie anti-agr gante plaquettaire pour une dur e de trois six mois, le temps pour la proth se d' tre correctement recouverte par l'endocarde auriculaire. Le sch ma pr cis de la prescription varie souvent d'une quipe l'autre. Enfin, un contr le chocardiographique avec preuve de contraste par voie transthoracique est recommand entre six et 12 mois pour confirmer l' tanch it du FOP.

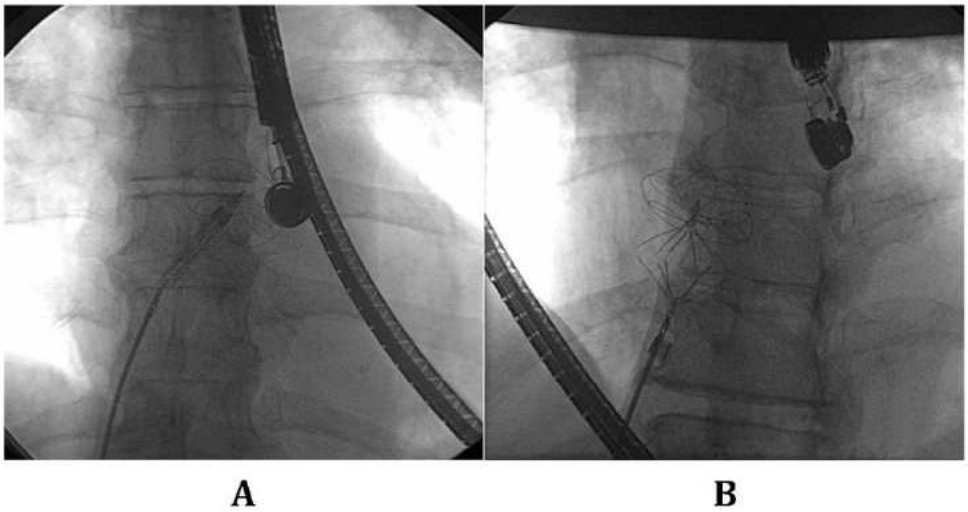

Fig. 2. Largage de la proth se « accroch e » sur le versant auriculaire gauche du septum interauriculaire (A), puis lib ration en cours du versant auriculaire droit (B).

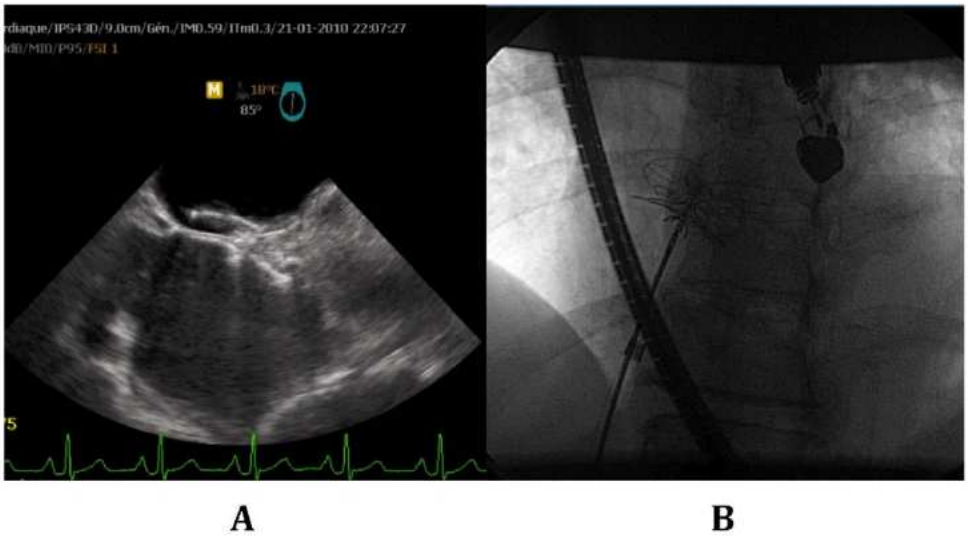

Fig. 3. V rification du bon positionnement de la proth se en chographie transœsophagienne (A) et sous contr le des rayons X (B).

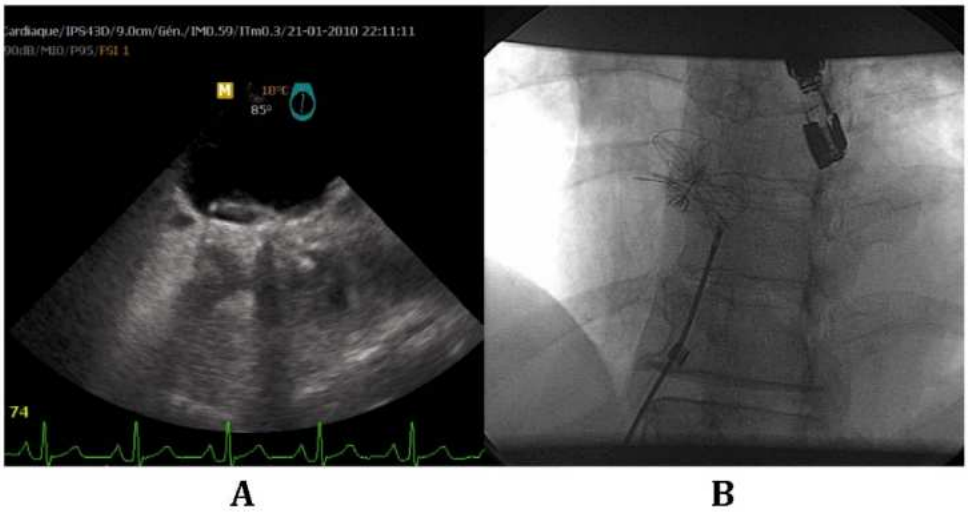

Fig. 4. V rification de l' tanch it du septum interauriculaire en chographie de contraste (B), puis largage de la proth se (B).

4. Conclusions

D couvrir un FOP l'age adulte est banal et b nin dans une large majorit des cas. Cependant, certains FOP sont associ s un shunt droit–gauche devenant important selon les conditions h modynamiques. Malgr les progr s dans la compr hension des m canismes physiopathologiques impliqu s dans la survenue d'AVC, le r le propre des FOP reste non totalement clairci. Le caract re complexe et probablement multi-factoriel des AVC fait qu'aucun traitement isol ne permettra une r duction spectaculaire de la fr quence de survenue de ces v nements d j rares. Les tudes sont en cours qui permettront d'affirmer l'int r t ou l'inutilit de la fermeture des FOP pour la pr vention des AVC idiopathiques, sur le long terme.

Dans cet intervalle, les patients jeunes porteurs de larges FOP avec des histoires d'AVC idiopathiques r cidivants repr sentent le sous-groupe qui tire le plus grand b n fice de la fermeture de leurs FOP. Ils doivent tre sensibilis s sur l'absence de preuves scientifiques factuelles actuelles pour le b n fice de cette fermeture et doivent tre correctement inform s de ses ventuels risques.

Enfin, la fermeture d'un FOP ne doit pas tre un substitut au traitement m dical valid dans les suites d'un AVC comme l'aspirine.

D claration d'int r ts

Les auteurs d clarent ne pas avoir de conflits d'int r ts en relation avec cet article.

R f rences

[1] Hagen PT, Scholz DG, Edwards WD. Incidence and size of patent foramen ovale during the first 10 decades of life: an autopsy study of 965 normal hearts. Mayo Clin Proc 1984;59:17–20.

[2] Madani H, Ransom PA. Paradoxical embolus illustrating speed of action of recombinant tissue plasminogen activator in massive pulmonary embolism. Emerg Med J 2007;24:441.

[3] Ahmed S, Sadiq A, Siddiqui AK, Borgen E, Mattana J. Paradoxical arterial emboli causing acute limb ischemia in a patient with essential thrombocytosis. Am J Med Sci 2003;326:156–8.

[4] Ludman PF on behalf of the British Cardiovascular Intervention Society. BCIS Audit Returns. Adult Interventional Procedures 2008, online.

[5] Lechat P, et al. Prevalence of patent foramen ovale in patients with stroke. N Engl J Med 1988;318:1148–52.

[6] Di Tullio M, Sacco RL, Gopal A, Mohr JP, Homma S. Patent foramen ovale as a risk factor for cryptogenic stroke. Ann Intern Med 1992;117:461–5.

[7] Cabanes L, et al. Atrial septal aneurysm and patent foramen ovale as risk factors for cryptogenic stroke in patients less than 55 years of age. A study using transesophageal echocardiography. Stroke 1993;24:1865–73.

[8] Overell JR, Bone I, Lees KR. Interatrial septal abnormalities and stroke: a meta-analysis of case-control studies. Neurology 2000;55:1172–9.

[9] Handke M, Harloff A, Olschewski M, Hetzel A, Geibel A. Patent foramen ovale and cryptogenic stroke in older patients. N Engl J Med 2007;357:2262–8.

[10] Foulkes MA, Wolf PA, Price TR, Mohr JP, Hier DB. The Stroke Data Bank: design, methods, and baseline characteristics. Stroke 1988;19:547–54.

[11] Zahn FW. Thrombose de plusieurs branches de la veine cave inf rieure avec embolies cons cutives dans les art res pulmonaire, spl nique, r nale et iliaque droite. Rev Med Suisse Romande 1881;1:227–37.

[12] Cramer SC, et al. Increased pelvic vein thrombi in cryptogenic stroke: results of the Paradoxical Emboli from Large Veins in Ischemic Stroke (PELVIS) study. Stroke 2004;35:46–50.

[13] Kim RJ, Girardi LN. Lots of clots": multiple thromboemboli including a huge paradoxical embolus in a 29-year-old man. Int J Cardiol 2008;129:e50–2.

[14] Rigatelli G, et al. Left atrial dysfunction in patients with patent foramen ovale and atrial septal aneurysm: an alternative concurrent mechanism for arterial embolism? JACC Cardiovasc Interv 2009;2:655–62.

[15] Homma S, Sacco RL, Di Tullio MR, Sciacca RR, Mohr JP. Effect of medical treatment in stroke patients with patent foramen ovale: patent foramen ovale in cryptogenic stroke study. Circulation 2002;105:2625–31.

[16] Bridges ND, et al. Transcatheter closure of patent foramen ovale after presumed paradoxical embolism. Circulation 1992;86:1902–8.

[17] Khairy P, O'Donnell CP, Lanzberg MJ. Transcatheter closure versus medical therapy of patent foramen ovale and presumed paradoxical thromboemboli: a systematic review. Ann Intern Med 2003;139:753–60.

[18] Windecker S, et al. Comparison of medical treatment with percutaneous closure of patent foramen ovale in patients with cryptogenic stroke. J Am Coll Cardiol 2004;44:750–8.

[19] Furlan AJ, for the CLOSURE I Investigators. A prospective, multicenter, randomized controlled trial to evaluate the safety and efficacy of the STARFlex septal closure system versus best medical therapy in patients with a stroke or transient ischemic attack due to presumed paradoxical embolism through a patent foramen ovale. Presented at the American Heart Association Meeting, 15th November 2010.

[20] Rigatelli G, et al. Incidence of extracerebral paradoxical embolisms in patients with intracardiac shunts. Cardiovasc Revasc Med 2007;8:248–50.

[21] Mehan VK, Wahl A, Walpoth N, Meier B. Instant percutaneous closure of patent foramen ovale in patients with acute myocardial infarction and normal coronary arteries. Catheter Cardiovasc Interv 2006;67:279–82.

[22] Butler BD, Hills BA. The lung as a filter for microbubbles. J Appl Physiol 1979;47:537–43.

[23] Moon RE, Camporesi EM, Kisslo JA. Patent foramen ovale and decompression sickness in divers. Lancet 1989;1:513–4.

[24] Wilmshurst PT, Byrne JC, Webb-Peploe MM. Neurological decompression sickness. Lancet 1989;1:731.

[25] Wilmshurst PT, Byrne JC, Webb-Peploe MM. Relation between interatrial shunts and decompression sickness in divers. Undersea Biomed Res 1990;16:147–53.

[26] Wilmshurst P, Bryson P. Relationship between the clinical features of neurological decompression illness and its causes. Clin Sci 2000;99:65–75.

[27] Toerti P, et al. Risk of decompression illness among 230 divers in relation to the presence and size of patent foramen ovale. Eur Heart J 2004;25:1014–20.

[28] Wilmshurst P, Walsh K, Morrison L. Transcatheter occlusion of foramen ovale with a button device after neurological decompression illness in professional divers. Lancet 1996;348:752–3.

[29] Lipton RB, Stewart WF, Diamond S, Diamond ML, Reed M. Prevalence and burden of migraine in the United States: data from the American Migraine Study II. Headache 2001;41:646–57.

[30] Anzola GP, Frisoni GB, Morandi E, Casilli F, Onorato E. Shunt-associated migraine responds favorably to atrial septal repair: a case-control study. Stroke 2006;37:430–4.

[31] Wilmshurst PT, Nightingale S, Walsh KP, Morrison WL. Effect on migraine of closure of cardiac right-to-left shunts to prevent recurrence of decompression illness or stroke or for haemodynamic reasons. Lancet 2000;356:1648–51.

[32] Dowson A, et al. Migraine Intervention with STARFlex Technology (MIST) trial: a prospective, multicenter, double-blind, sham-controlled trial to evaluate the effectiveness of patent foramen ovale closure with STARFlex septal repair implant to resolve refractory migraine headache. Circulation 2008;117:1397–404.

[33] Almange C, Schleich JM, Du Haut Cilly F, Boulmier D, Laurent M. Syndrome de platypn e-orthod oxie : diagnostic, tiologie, traitement. Arch Mal Coeur Vaiss 2002;95:507–11.

[34] Hildick-Smith D, Behan M, Haworth P, Rana B, Thomas M. Patent foramen ovale closure without echocardiographic control: use of "standby" intracardiac ultrasound. JACC Cardiovasc Interv 2008;1:387–91.